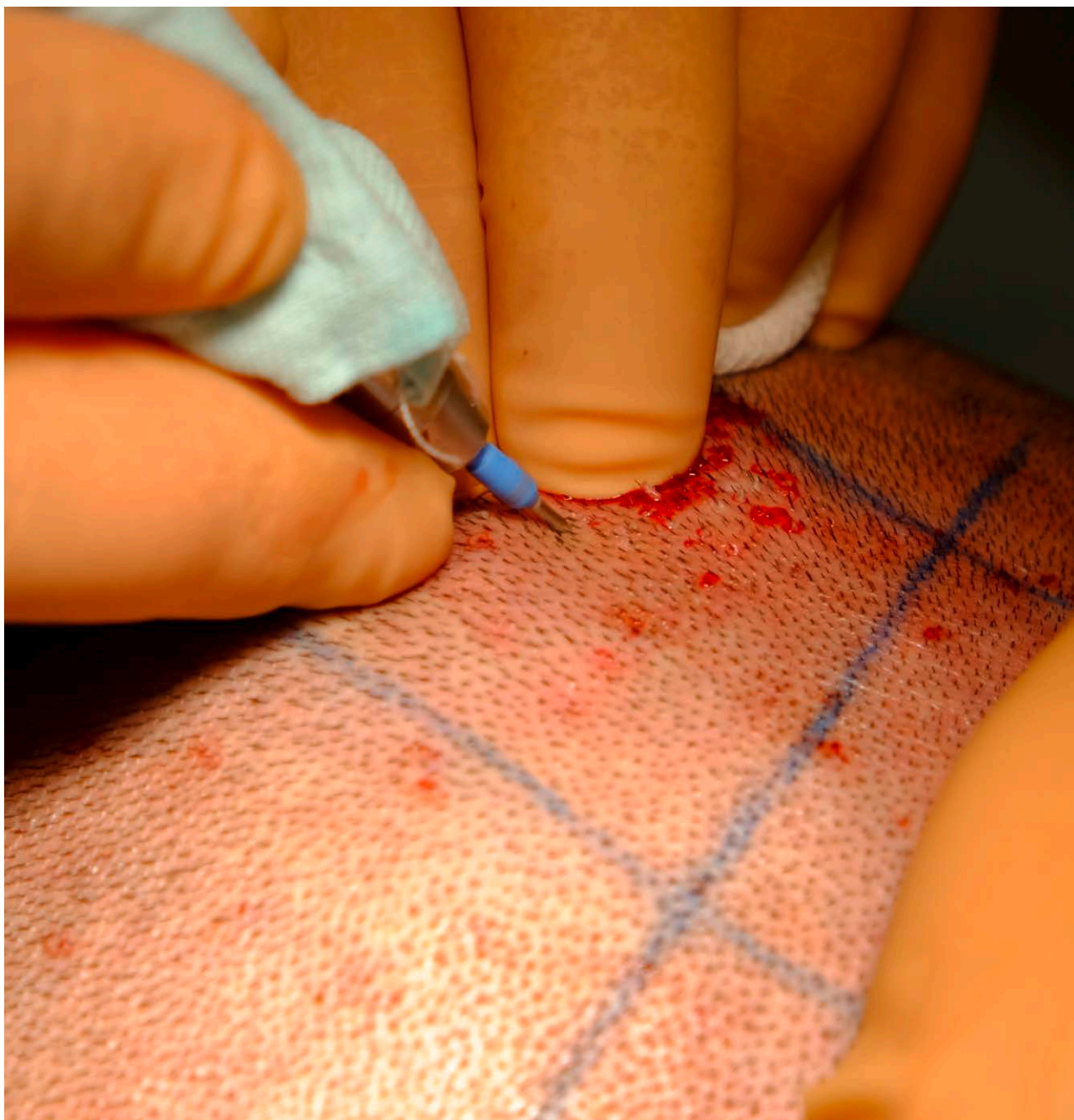

Haartransplantation

Haariges Handwerk

Haartransplantationen liegen bei Männern und Frauen im Trend. Wo die Herausforderungen liegen, erklärt Dr. Neidel. Der Facharzt ist seit 1989 auf Eigenhaartransplantationen spezialisiert.



Fotos: mit Genehmigung Dr. Neidel

Nach Untersuchungen der Internationalen Gesellschaft für wiederherstellende Haarchirurgie (International Society Hair Restoration Surgery, www.ISHRS.org) ist die Zahl der Haartransplantationen in Europa im Jahre 2016 auf rund 80.000 gestiegen. Im Jahr 2014 lag diese Zahl bei rund 47.000. Das entspricht einer Steigerung von rund 70 Prozent. Der Anteil der männlichen Patienten lag bei 85%, der Anteil der Frauen bei 15 %.

Wie lässt sich diese enorme Steigerung erklären? Zum einen haben sich die Operationstechniken in den letzten Jahren entscheidend verbessert. Die Haartransplantation wird überwiegend als **mikrochirurgisch orientiertes Verfahren** durchgeführt. Zum anderen haben sich Ärzte auf diese Verfahren spezialisiert, sich ständig aus- und weitergebildet und damit ihre Operationsweise den hohen ästhetischen Anforderungen unserer Zeit angepasst.

Letztendlich führten die überzeugenden optischen Resultate zum Outing prominenter Personen aus Sport und Politik: Man kann sich zeigen, ohne von anderen

chirurgischer Durchwachsungsnaht („trichophytic closure“) der Entnahmestelle. Aus dem Hautstreifen werden in einem zweiten Arbeitsschritt unter dem Mikroskop die „Follicular Units“ isoliert, d.h. vereinzelt (Abb. 5).

- Die Entnahme jeder Haarwurzelgruppe im Einzelnen mit Mikrobohrern (Synonyma: Hohladeln, Mikropunchs, Punchs) auch **Einzelhaar- oder Einzelentnahmemethode** genannt (Abb. 6, 6a). Die gewonnenen Transplantate können dann direkt wieder ohne Präparation in die Kahlstellen eingesetzt werden. Die Einzelentnahme kann auch seit 2015 Roboter-assistiert durchgeführt werden (Abb.7).

Egal, welche Methode angewandt wird, die Wünsche und Vorstellungen der Patienten sollten sich möglichst im Rahmen des „medizinisch Machbaren“ bewegen.

Ästhetik und Individualität

Das bedeutet, Haarliniendesign muss unter ästhetischen Gesichtspunkten bei Beachtung der Individualität des Patienten erfolgen. Haarverlust im Bereich des Haaransatzes und der Geheimratsecken

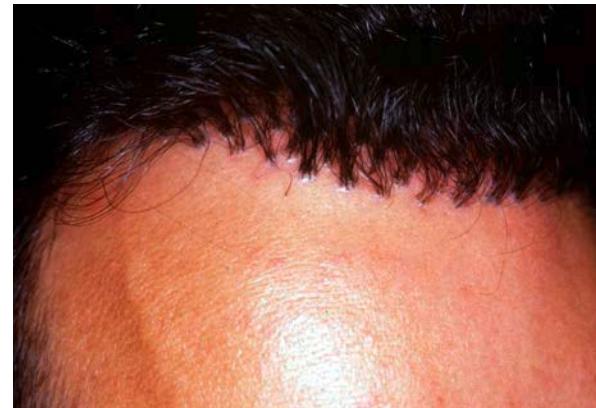

Abb. 1: „Puppenkopfeffekt“ durch Transplantation von großen Hautinseln (10–20 Haare pro Hautinsel) mit Durchmesser 3–4,5 mm aus dem hinteren Haarkranz und daraus resultierend unnatürliches Aussehen.

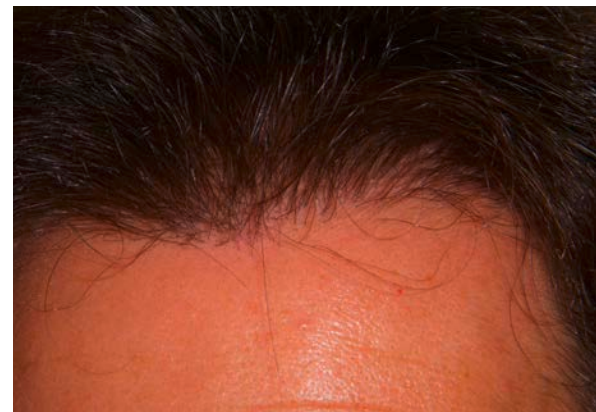

Abb. 2a: Nach heutigen Prinzipien ästhetisch und natürlich gestalteter Haaransatz, 1 Jahr nach Transplantation, ohne erkennbare Narben und mit guter optischer Dichtewirkung.

„Bei der Haartransplantation ist und bleibt Natürlichkeit das oberste Gebot.“

bezüglich Resultat verspottet zu werden. Erkannte man früher transplantierte Haarpatienten an den deutlichen Büscheln (Abb. 1), so ist der heutige Anspruch absolute Natürlichkeit und eine Transplantation im „1:1 Verfahren“ (Abb. 2a, 2b).

Das heißt, so wie sich Haarwurzeln anatomisch in sogenannten „Follicular Units“ darstellen, wird auch die Transplantation vorgenommen (Abb. 3). Um diese kleinsten Einheiten aus dem DHT resistenten Haarkranz zu isolieren, quasi zu vereinzeln, stehen heute **zwei gängige Operationsverfahren** zur Verfügung:

- Die Entnahme eines Hautstreifens mit samt Haarwurzeln (Abb. 4), auch **Strip- oder Streifenentnahmemethode** genannt, mit anschließender mikro-

stört Betroffene weitaus mehr als ausgeprägte Kahlstellen. Man möchte die Situation aufhalten und den Jungendlichkeit vermittelnden Haaransatz möglichst lange beibehalten. Deshalb kommt der Rekonstruktion eine besondere Bedeutung, ja Schlüsselrolle, bei der restorativen Haarchirurgie zu. Besondere Brisanz: Alle Fehler, die hinsichtlich Konzeption und technischer Durchführung begangen werden, sind meist lebenslang sichtbar.

Anatomie und Strategie

Haarlinienverlauf in Relation zu Gesicht und Alter des Patienten

- Die Gestaltung des Haaransatzes richtet sich vor allem nach ethnischen Gesichtspunkten, empirischen Ver-

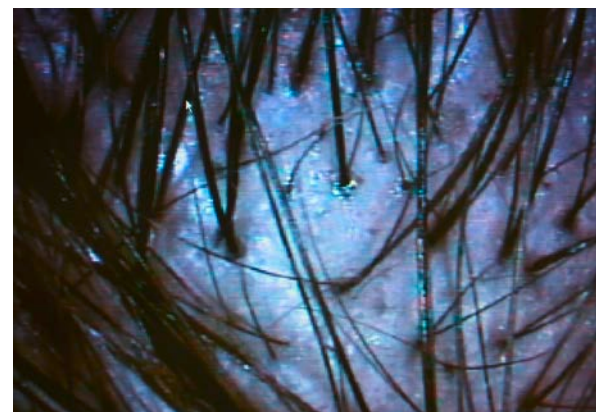

Abb. 2b: Makroaufnahme vom 1:1 rekonstruierten Haaransatz, 1 Jahr nach Transplantation. Die transplantierten Haarwurzeln produzieren kräftiges neues Haar in gleicher Struktur und dunkler Farbe wie im Entnahmegebiet. Das „alte“ Flaumhaar (Vellushaar) wächst noch unbeschädigt weiter, hat aber keine optische Bedeutung.




Abb. 3: Bei kurz rasiertem Haar erkennt man die sogenannten „Follicular Units“, das sind Haarwurzeln, die in kleinsten Gruppen anatomisch einer Einheit zugeordnet werden.

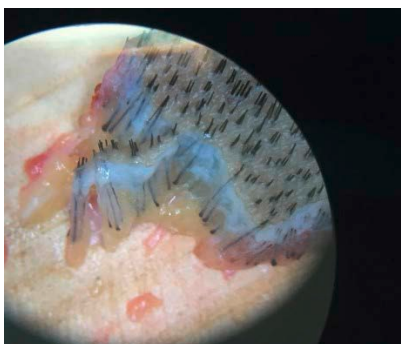


Abb. 4: Der aus dem Haarkranz entnommene Hautstreifen wird unter dem Mikroskop präpariert, d.h. die „Follicular Units“ werden vereinzelt.

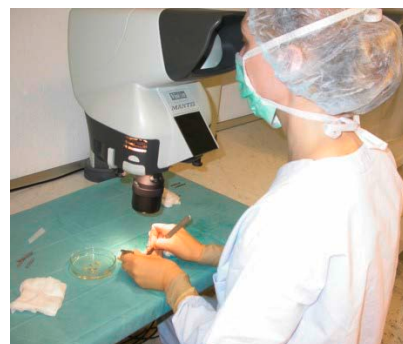


Abb. 5: Arbeitsplatz zur mikroskopischen Präparation der Haarwurzeln mit einem Stereomikroskop.

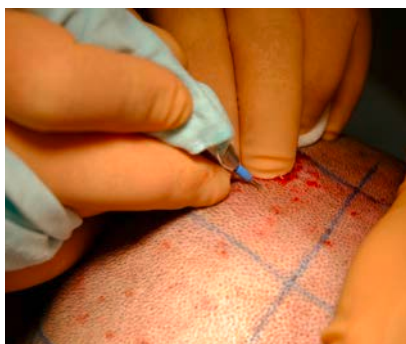

Abb. 6: Die „Follicular Units“ werden mit „Hightech“-Bohrern atraumatisch aus dem Haarkranz isoliert, „gepuncht“.




Abb. 6a: Neueste Entnahmeeinstrumente zur schonenden Isolierung der „Follicular Units“ aus dem Haarkranz (sogenannte FUE Methode).



Abb. 7: Einzellentnahme der „Follicular Units“ mit dem Operationsroboter, Detailaufnahme.

Miniglossar

- **Follicular Units:** follikuläre Einheit, eine Gruppe von 1–4 Haaren, die räumlich nahe beieinander wachsen.
- **restorativ:** wiederherstellend
- **Mini- und Micrografts:** kleine und sehr kleine Transplantate

gleichen sowie nach dem Alter der Patienten. Haaransätze europäischer Männer unterscheiden sich von denen asiatischer Herkunft. In unserer Betrachtung gehen wir vom nordeuropäischen Haaransatz aus.

- Mit zunehmendem Alter weicht der Haaransatz insgesamt etwas nach oben und hinten, was in der Konzeption

tion bei jungen Patienten berücksichtigt werden muss (Abb. 8).

■ Variationen sind möglich und in das Operationskonzept einzuarbeiten. Der Operateur hat im Vorfeld einer Rekonstruktion des Haaransatzes sowohl beim Mann als auch bei der Frau eine klare Vorstellung von der Anatomie zu haben, ebenso wie er eine gute Strategie hinsichtlich Transplantatzahl, Transplantatstärke, Transplantationsdichte entwickeln muss. Das sind die wichtigsten Aspekte, denn nur der Haaransatz, welcher in allen Punkten optimal rekonstruiert wurde, ist ein gut gelungener Haaransatz – weil die Korrektur als solche nicht erkennbar ist.

Praktische Umsetzung

Der Operateur begeht in der Konzeption des Haaransatzes eine Gratwanderung: Der Patient wünscht sich jugendliches Aussehen, also einen möglichst tief

verlaufenden Haaransatz. Dieser muss in späteren Jahren dem alternden Gesicht angepasst sein und darf dann nicht auffällig wirken. Oftmals haben die Patienten

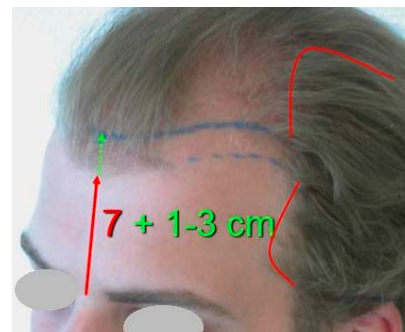


Abb. 8: Bei beginnendem Haarausfall lichten sich zunächst die Geheimratsecken, mit zunehmendem Alter weicht die Haaransatzlinie in der Mitte meist um 2–3 cm nach oben zurück. Diese Gesetzmäßigkeit muss bei der Rekonstruktion der Haaransatzlinie berücksichtigt werden.

Wünsche und Erfordernisse

Folgende Wünsche hat der Haarpatient:

- Möglichst viele Haarwurzeln transplantieren mit natürlichem Aussehen
- „Schmerzfreie“, zumindest schmerzarme und wenig belastende Operation
- Wenig postoperative Nebenwirkungen, keine sichtbaren Narben

Sich daraus ergebende Erfordernisse an den Arzt:

- Tagesbehandlung mit möglichst hoher Zahl an Haarwurzeln zur Transplantation, bei Einhaltung der medizinischen Standards
 - Natürliche Rekonstruktion im sogenannten 1:1 Verfahren
 - Angepasste Sedierung (z.B. Dämmer Schlaf) und gute Lokalanästhesie bei optimaler und bequemer Lagerung
 - Narben möglichst klein halten durch mikrochirurgische Operationsverfahren
 - Keine oder möglichst geringe Beschädigung von Haarwurzeln beim Prozess der Entnahme, ggf. Präparation und Transplantation
 - Einhalten der „out-of-body-time“ der entnommenen Haarwurzeln, Schutz vor Austrocknung und traumatischer Schädigung
-

völlig falsche Vorstellungen vom Verlauf des Haaransatzes. Es ist die Pflicht des Arztes zur Beratung, den natürlichen Haaransatz zu simulieren und am Patienten selbst anzuzeichnen (Abb. 9).

Wichtig ist es, bereits im Vorfeld einen Konsens zwischen der Vorstellung des Patienten und dem „ästhetisch Machbaren“ zu finden. Meistens ist ein Abstand zwischen Nasenwurzel und vorderem Mittelpunkt des Haaransatzes von 8–9 cm ein guter Kompromiss. Ausnahmen sind möglich und umso mehr akzeptabel, je größer die Erfahrung des Operateurs. Bei der Rekonstruktion sollte der Arzt so gut wie möglich den natürlichen Verlauf sowohl makroskopisch als auch mikroskopisch nachempfinden und die Transplantatverteilung mit „regulärer Irregularität“ vornehmen.

Herausforderung: Irregularität der Haarlinie


Die Haarlinie ist i.d.R. etwas aufgelockert, die Haare sind fast niemals wie mit dem Lineal gezogen an oder hinter einer gedachten Linie platziert. Die Haardichte nimmt von vorn nach hinten zu; man spricht von einer sog. Federzone (Abb. 10). Die Gestaltung der Irregularität fällt Anfängern besonders schwer, denn der Mensch ist normalerweise auf Symmetrie und Ordnung bei der Rekonstruktion bedacht. Damit werden hohe Anforderungen an das ganze Transplantationsteam gestellt. So transplantiert man heute für die Rekonstruktion des Haaransatzes doppelt bis dreimal so viel „Follicular units“ als früher [Mini- und Micrografts](#). Das hat zur Folge, dass mit Zunahme 

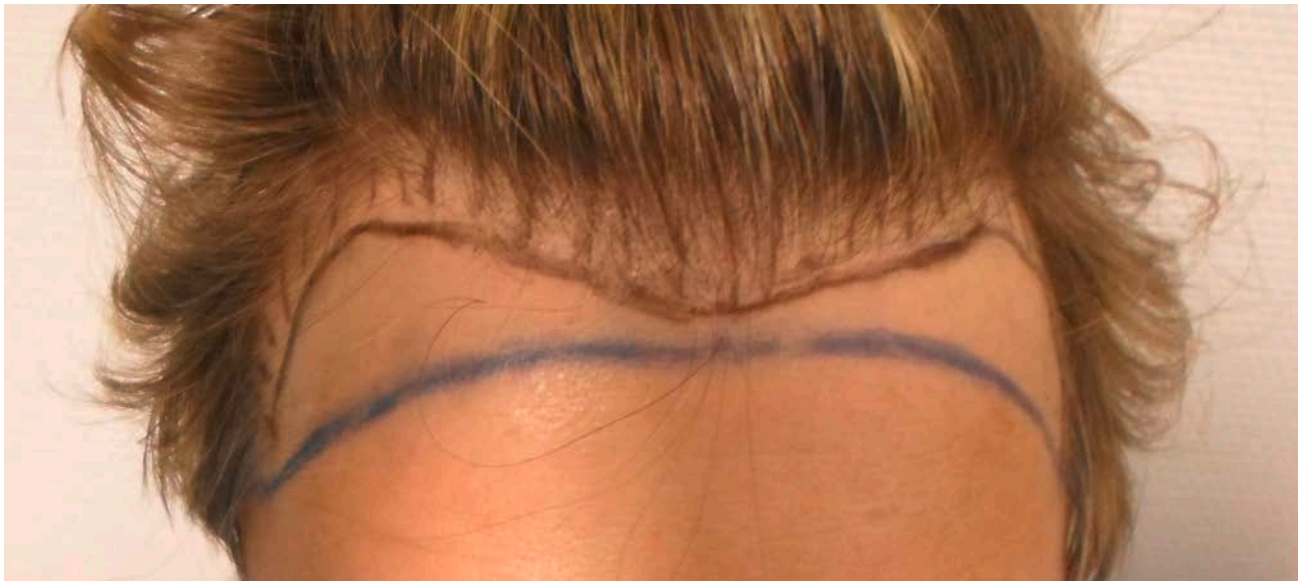

Abb. 9: Unrealistische Vorstellung von einem runden Verlauf des Haaransatzes ohne Geheimratsecken (blaue Linie). Im Vergleich dazu natürlicher Haaransatz mit normal groß wirkenden Geheimratsecken (schwarze Linie).

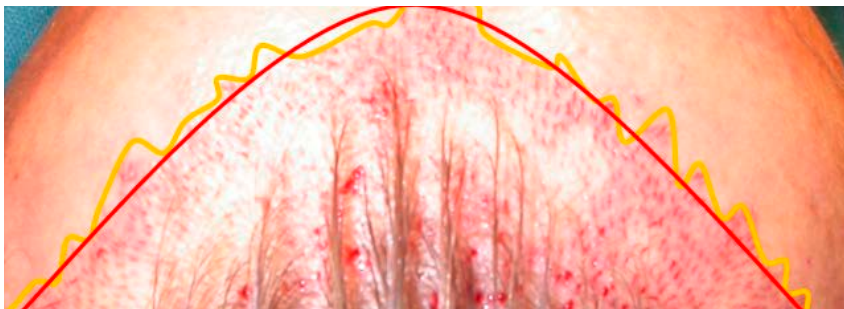


Abb. 10: Rekonstruktion der „Makroirregularität“ im Haaransatzbereich. Die gelbe Linie verdeutlicht den neuen Verlauf, unregelmäßig und damit natürlich und unauffällig.

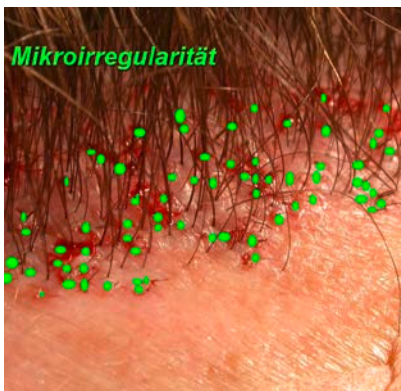

Abb. 11: Darstellung der „Mikroirregularität“ im Haaransatzbereich, das heißt: auch zueinander stehen Haarwurzeln nicht regelmäßig, sondern unregelmäßig verteilt.

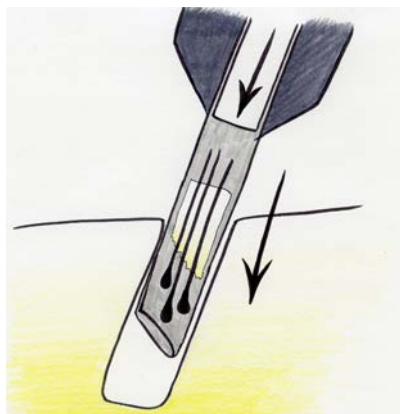


Abb. 11a: Das Transplantat wird ohne Beschädigung in exakt schräger Haarwuchsrichtung in das Empfängerkanälchen eingebracht.

an Natürlichkeit und Dichte auch die Zahl der Zweit- und Drittoperationen sinkt. Doch auch hier ist Vorsicht und Sensibilität geboten: Zu viel Transplantate in zu hoher Dichte transplantiert kann zu spärlichem Haarwuchs führen, was heißt, dass mit zunehmender Transplantatdichte pro Quadratzentimeter die Anwuchsrates sinkt (Durchblutung zu schlecht, Syndrom der letzten Wiese). Die Wachstumsraten variieren auch durch die verwendeten Instrumente zur Inzision; je feiner und atraumatischer, desto besser die Vaskularisation und damit das Resultat.

Verteilungsmuster der Haare

Das Verteilungsmuster der Haare ist nicht regelmäßig, sondern zueinander unregelmäßig gestaltet (Abb. 11). Bei der Transplantation ist besonders darauf zu achten, dass die Haarwuchsrichtung exakt dreidimensional nachvollzogen wird. Es dürfen beim Anlegen der Mikroinzisionen benachbarte gesunde Haarwurzeln nicht beschädigt werden, weil sonst der Verdichtungseffekt bzw. die allgemeine Dichtewirkung ausbleibt. Besonders präzise und schonend lässt sich ein Transplantat mittels Spezialpinzetten oder durch einen „Implanter“ in der Kopfhaut platzieren (Abb. 11a).



Abb. 12a: Profil beim Mann ohne markante seitliche Begrenzung; das Profil wirkt weniger maskulin.



Abb. 12b: Die sogenannten „Temporal Points“ (Synonym: „Temporal Peaks“) sind stark und kräftig und unterstreichen die Männlichkeit.



Abb. 14: Ein Jahr nach Haartransplantation ist im direkten Vorher-nachher-Vgl. die deutliche Verbesserung des Haaransatzes erkennbar.

„Temporal Points“

Die **Rekonstruktion des vorderen seitlichen (temporalen) Punktes beidseits**, also der seitlich nach vorn konkav weisenden Spitze, hat sich in den letzten Jahren als **sehr effektiv** erwiesen. Selbst bei großen Kahlflächen, die nicht vollständig mittels Haartransplantation versorgt werden können, stellt die Rekonstruktion des vorderen temporalen Punktes eine wesentliche optische Verbesserung (Verjüngung) dar.

Die **seitliche Begrenzung des Gesichtsrahmens** ist **wichtig** und verstärkt die männliche Wirkung eines Gesichts (Abb. 12a, 12b).

Technisch sollten nur Einer- oder Zweierhaargruppen transplantiert werden. Am wichtigsten dabei ist die Beachtung einer extrem flachen Haarwuchsrichtung nach schräg unten (caudal), wozu technische und manuelle Voraussetzungen vorhanden sein müssen.

Später sind die transplantierten Haare kaum oder gar nicht vom umgebenden Resthaar abzugrenzen, was die gewollte Natürlichkeit unterstreicht (Abb. 13).

Behandlungskosten

Eine Haartransplantation kostet je nach Umfang und Zahl der zu transplantieren-

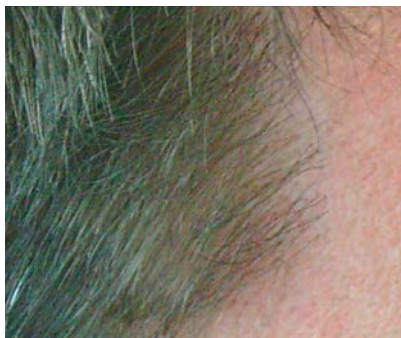


Abb. 13: Ein Jahr nach Transplantation von Einzelhaaren zur Verdichtung und Rekonstruktion der Temporal Points sind keine Unterschiede zwischen Resthaar und Transplantat zu erkennen.

den Haarwurzeln zwischen 3.000 (z.B. Augenbrauen) und 10.000 Euro (Maximalbehandlung).

Durchschnittlich belaufen sich die Kosten auf etwa 6.500 Euro. Bei der finanziellen Planung sollte man beachten, dass vielleicht noch eine oder mehrere Behandlungen folgen müssen, vor allem wenn der Haarausfall noch nicht abgeschlossen ist und die Patienten sehr jung sind. Männer investieren so in dauerhaften Haarwuchs im Laufe ihres Lebens zwischen 10.000 und 30.000 Euro.

Zahl der Behandlungen steigt

Die Zufriedenheit von Patienten bei der Wiederherstellung eines natürlichen männlichen Haaransatzes wird durch eine Haarfollikeltransplantation, wenn professionell ausgeführt, erheblich verbessert. Betroffene fühlen sich im Einklang mit innerem Gefühl und äußerer Erscheinung. Durch viele gute Resultate und die allgemein positive Resonanz wird die Entscheidung von Betroffenen zur Haartransplantation positiv beeinflusst, die Zahl der Behandlungsfälle steigt. Nebenwirkungen und Komplikationen sind gering und nehmen mit zunehmender Erfahrung des Operateurs weiter ab. Durch verbesserte und verschiedene Entnahmetechniken kann sich der Operateur den individuellen Bedürfnissen und Wünschen seiner Patienten sehr gut anpassen. Am Ende erkennt jeder im Vorher-nachher-Vergleich die deutliche positive und doch natürlich gebliebene Veränderung (Abb. 14).

Dr. med. Frank G. Neidel
 Facharzt für Chirurgie
 Spezialpraxis Haartransplantation
 Düsseldorf, www.hairdoc.de